СОЧЕТАНИЕ ИНЪЕКЦИОННЫХ И АППАРАТНЫХ МЕТОДОВ

В ПРОГРАММАХ ПЕРСОНИФИЦИРОВАННОЙ КОРРЕКЦИИ ВОЗРАСТ-АССОЦИИРОВАННЫХ ИЗМЕНЕНИЙ ЛИЦА

Бычкова Наталья Юрьевна

к.м.н., врач-дерматовенеролог, косметолог, доцент кафедры дерматовенерологии и косметологии с курсом клинической и лабораторной диагностики ФГБУ ГНЦ ФМБЦ им. А.И. Бурназяна ФМБА России, доцент кафедры дерматовенерологии, аллергологии и косметологии ФГАОУ ВО «РУДН», член профильной комиссии по дерматовенерологии и косметологии МЗ РФ, главный внештатный специалист по косметологии МЗ Удмуртской Республики, научный руководитель Центра косметологии и нитевых технологий «Век Адалин», Москва

С возрастом кожа изменяется, снижается ее эластичность, наблюдается атрофия и дислокация жировых компартментов, дезорганизация связочного аппарата, дисфункциональные изменения мимических мышц. Эти процессы приводят к появлению морщин, складок, провисанию кожи и другим проявлениям старения. Традиционные методы косметологической коррекции, не учитывающие гетерохронность, гетеротропность и гетерокинетичность старения кожи лица, могут быть недостаточно эффективными для достижения долгосрочного прогнозируемого результата [3].

В развитии возраст-ассоциированных изменений можно выделить **механический** (изменения структуры многослойного плоского ороговевающего эпителия, внеклеточного матрикса (ВМК) и его компонентов, подкожной клетчатки) и **дисрегуляторный** (нарушение регуляции и координации герминативных клеток, элементов иммунной системы и выделяемых ими гуморальных факторов (цитокины, ростовые факторы, гормоны) **компоненты**.

Механический компонент в первую очередь обусловлен трехмерными сложноорганизованными многофункциональными коллагеновыми сетями, образующими различные типы сплетений (пластообразный, ромбовидный, сложнопетлистый), интегрированных с эластиновыми волокнами. При натяжении или деформации прочность сетей увеличивается (это называется «нелинейная эластичность») и обеспечивается наличием поперечных связей между волокнами. Разные типы коллагена, которые находятся в коже, выполняют функцию поддержки клеток и тканей, обеспечивают межклеточные взаимодействия и влияют на процессы миграции, пролиферации, дифференцировки и регенерации, а также регулируют клеточные процессы через предоставление клеткам топографических, биохимических и механических сигналов [1].

В последнее время представления о механике коллагеновых фибрилл претерпели существенные изменения. Большое внимание уделяется роли механических воздействий в формировании и развитии коллагеновой структуры и механохимии коллагена. Молекулы коллагена собираются на пути воздействия динамических сил, могут расти за счет механического натяжения и удерживаются за счет стабилизации растяжения. Механизмы, управляющие этим поведением, работают на уровне самих молекул и закодированы в структуре биоматериала [1, 11]. Системы коллагеновых и эластиновых белков проходят многоэтапную самосборку, начиная с отдельных пептидных цепочек, которые собираются в канонические тройные спирали и далее самоорганизуются в структуры более высокого порядка. Эти процессы обеспечиваются иерархическими системами регуляции (центральной, гуморальной, внутритканевой, внутриклеточной) и регулируются по принципу обратной связи.

Центральная регуляция обеспечивается посредством симпатического и парасимпатического отделов нервной системы и аксон-рефлекса, **гуморальная** – гормонами гипофиза, коры надпочечников, щитовидной, паращитовидной, половых желез, **внутри-**

тканевая – путем межклеточных взаимодействий и сигнальных каскадов, **внутриклеточная** – через рецепторы клеточных мембран и прямыми межклеточными контактами.

Все перечисленное выше определяет индивидуальный профиль старения кожи лица — многофакторного, не до конца исследованного процесса, который представляет собой ряд непрерывных и взаимосвязанных событий, затрагивающих все ткани лица, включая кости, связки, мышцы, жир, фасции и кожу. Эти события начинаются в разном возрасте и развиваются с разной скоростью в зависимости от пола, расы, генетического паспорта человека и воздействия окружающей среды [3].

Коллагеновые волокна укрупняются и переплетаются по направлению от базальной мембраны к надкостнице, образуют разные типы сплетений, между которыми появляются жировые дольки и волокна мимических мышц, и формируют SMAS. Такая регуляция обеспечивает участие дермальных структур во всех процессах, происходящих в организме в условиях нормы и патологии (физиологическая и репаративная регенерация, воспаление, заживление ран, склеротические процессы и др.).

Коллаген – постоянно обменивающийся белок. Параллельно с процессами синтеза протекают процессы распада, а продукты его разрушения обладают фиброгенным действием. Возникает волнообразная смена деструктивных и синтетических процессов, что характерно для ряда врожденных заболеваний соединительной ткани, коллагеновых болезней, хронических воспалительных процессов и возрастных изменений [7, 8, 11].

Снижение содержания коллагена в коже и костной ткани в процессе старения организма было доказано многими исследователями. Снижение костного коллагена ассоциируется с развитием сенильного остеопороза, тогда как уменьшение концентрации коллагена в коже приводит к снижению ее тургора и атрофии (диагноз по МКБ-10 L 90.8). Процессы формирования и распада коллагена и других структурообразующих молекул связаны также с влиянием ряда местных факторов, могущих оказывать ингибирующее и стимулирующее воздействие. Прямой синтетический эффект экзо- и эндогенных половых гормонов (эстрадиола, прогестерона, тестостерона) на ткань осуществляется посредством связывания их со специфическими рецепторами на фибро- и остеобластах [7].

В результате этих процессов развиваются атрофические изменения кожи – патологический процесс, возникающий во всех слоях эпидермиса, дермы, подкожной клетчатки и SMAS в результате возрастных, обменных, воспалительных, трофических изменений, приводящих к дегенерации соединительной ткани в виде уменьшения объема коллагеновых и эластиновых волокон с исходом в истончение кожи и развитием локального мышечного гипертонуса и дисбаланса мышц.

Технология функционального ремоделирования

Большинство традиционных методов в косметологии сосредоточены на коррекции птоза мягких тканей или изменении структуры кожи и не предполагают системного подхода к коррекции возраст-ассоциированных изменений [6]. Технология функционального ремоделирования предполагает комплексное воздействие на возрастные изменения на разных уровнях: **мышечном, дермальном и эпидермальном**. Ботулинотерапия гармонизирует активность лицевых мышц, микроигольчатая RF-терапия стимулирует ремоделирование внеклеточного матрикса дермы и улучшает текстуру кожи, а имплантация препаратов на основе полимолочной кислоты (ПМК) обеспечивает каркасный эффект **(рис. 1)**. Сочетание нескольких методов, выбранных с учетом патофизиологических механизмов старения, дает более выраженный клинический результат при сохранении высокого профиля безопасности [5].

Управляемая миорелаксация

Управляемая миорелаксация проводится с целью гармонизации работы лицевых мышц, оказывая таргетное уменьшение гипертонуса и гиперактивности путем инъекции нейропротеина. На сегодняшний день это самый удобный, надежный и безопасный способ работы с данными анатомическими структурами. Эффект расслабления целевой мышцы проявляется уже через несколько дней и длится несколько месяцев (до полугода). Все это время кожные ткани в области проекции мышцы перестают подвергаться постоянному динамическому воздействию, улучшается их перфузия, и появляются условия для восстановления структуры [4]. Начало применения нейропротеина в возрасте до 30 лет демонстрирует более выраженный клинический результат и удовлетворенность, чем у пациентов более старших возрастных групп [2].

При проведении ботулинотерапии в технике управляемой миорелаксации предпочтение стоит отдавать препаратам, имеющим все необходимые зарегистрированные показания для работы full face. В нашем случае был применен препарат Миотокс® (Россия).

Миотокс® представляет жидкую форму ботулинического токсина типа А (БТА), которая полностью готова к применению. При работе с препаратом Миотокс® врач набирает необходимое количество препарата в шприц, понимая, что потерь нет, и активность набранной субстанции соответствует заявленному формату, что исключает ошибки при восстановлении и режиме дозирования. Флакон при этом не вскрывается, и практически не нарушается стерильность, что позволяет хранить вскрытый флакон в холодильнике 72 часа по инструкции в отличие от восстановленных из лиофилизата БТХ-А, которые хранятся не более 24 часов.

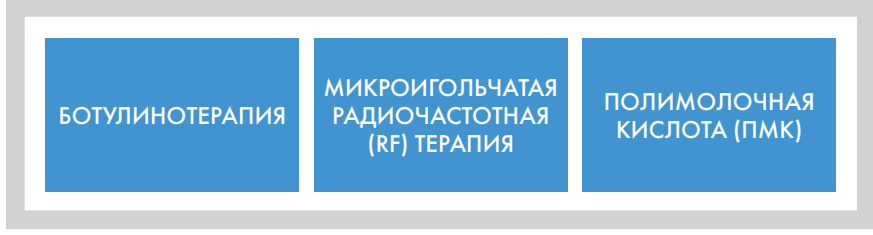

Рис. 1. Технология функционального ремоделирования

Являясь первично истинным концентрированным раствором (100 ЕД в 1 мл), Миотокс® может быть использован в различных концентрациях – от заводской до более сниженной, в зависимости от видения врача и потребности пациента, что отражено в инструкции к препарату [12].

На сегодняшний день препарат Миотокс® имеет самые широкие показания по числу разрешенных для работы зон лица, включая овал лица и группу жевательных мышц [12], что позволяет в полной мере, юридически обоснованно работать full face в технике управляемой миорелаксации.

Таким образом, использование препарата Миотокс® для проведения коррекции гипертонуса мимических мышц позволяет подобрать необходимую концентрацию, а полноценная работа по всему мимическому мышечному полотну дает физиологичный клинический эффект с минимализацией побочных проявлений, что является очень комфортным для пациента и в конечном итоге восстанавливает первоначальный мышечный каркас лица.

Ремоделирование дермы

Механические микропроколы через эпидермис и дерму, сформированные игольчатыми электродами при проведении микроигольчатой RF-терапии, активизируют процессы заживления. Термическое воздействие высокочастотного переменного электрического тока активирует клеточные и тканевые ферментные системы, участвующие на начальных этапах восстановления. Благодаря обновлению эпидермиса улучшается текстура кожи: она становится более мягкой, ровной и яркой, тон кожи выравнивается. Ремоделирование внеклеточного матрикса дермы способствует улучшению эластичности и упругости кожи, повышая ее вязко-эластические свойства. В ряде исследований установлено, что RF-воздействие в зоне введения нейропротеина не влияет на миорелаксирующий эффект [4].

Введение полимолочной кислоты в технике векторного армирования субдермально позволяет быстро создать в коже каркас, укрепляющий мягкие ткани. Со временем полимолочная кислота биодеградирует, и на ее месте формируются коллагеновые структуры, продолжающие выполнять функцию каркаса. Микроигольчатую RF-терапию и имплантацию полимолочной кислоты можно проводить в один визит: после аппликационной анестезии осуществляют сначала RF-воздействие, затем имплантацию. Это позволяет сэкономить время пациента при сохранении необходимого уровня безопасности и клинической эффективности [10].

Существуют многочисленные исследования, подтверждающие, что наличие приобретенных или врожденных эстетических недостатков оказывает влияние на качество жизни и вызывает стигматизацию пациентов, а эффективная коррекция имеющихся изменений в значительной мере повышает их самооценку, самоидентификацию и восприятие социумом [3, 6].

Предложенная комбинация позволяет врачам-косметологам планировать комплекс эффективных воздействий для профилактики и коррекции возрастных изменений внешности.

Клинический случай 1

Пациентка А., 52 лет, обратилась с жалобами на морщины лица, снижение тонуса кожи лица и шеи, «усталый вид» **(рис. 2А)**. Соматически здорова. Аллергологический анамнез без особенностей.

Косметологический анамнез: ранее проводились биоревитализация препаратами гиалуроновой кислоты, плазмотерапия, ботулинотерапия. Результат оценивает как невыраженный и непродолжительный.

Объективно: гиперкинетический вариант мимической активности, выражены атрофические изменения кожи и подкожной клетчатки.

ПРОТОКОЛ

Сначала проводилась гармонизация мышечной активности лица путем введения нейропротеина Миотокс®. Данной пациентке ботулинотерапия была проведена в два этапа **(рис. 3)**.

1-й этап коррекции: лобная мышца – 11 ЕД; мышца гордецов – 3 ЕД; мышца, сморщивающая бровь, – 10 ЕД (головка – 4 ЕД, хвост – 1 ЕД); мышца, опускающая бровь, – 1 ЕД; круговая мышца глаза – 7 ЕД; носовая мышца – 2 ЕД; круговая мышца рта – 2 ЕД; мышца, опускающая угол рта, – 4 ЕД; овал лица (лицевая часть подкожной мышцы шеи) – 14 ЕД (по 7 ЕД с каждой стороны); подкожная мышца шеи – правая сторона 12 ЕД и левая сторона – 10 ЕД; подбородочная мышца – 3 ЕД. Суммарно на 1-м этапе было введено 69 ЕД (100 ЕД в 1,0 мл).

Рис. 2. Пациентка А., 52 лет, до (А) и после (Б) коррекции. Пояснения в тексте

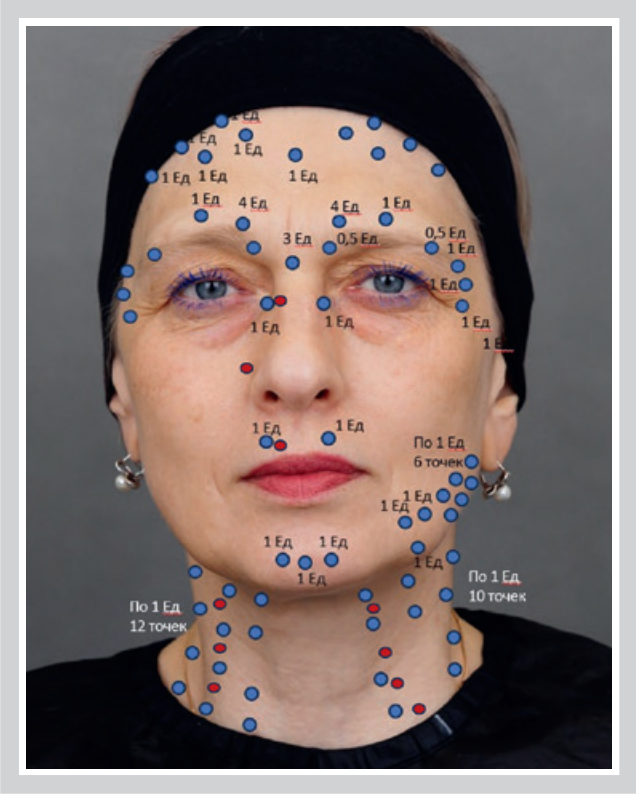

Рис. 3. Пациентка А.: схема введения нейропротеина Миотокс®

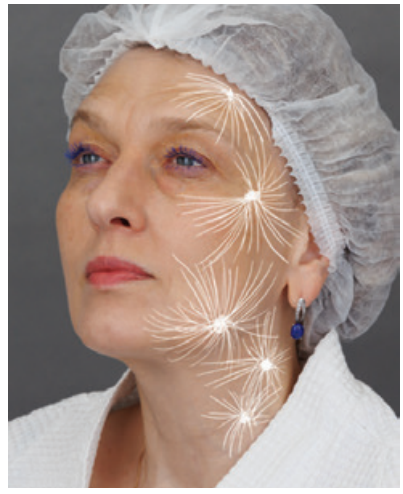

Рис. 4. Пациентка А.: схема введения имплантата на основе полимолочной кислоты

На первом этапе коррекции препарат вводился симметрично. Дозы были одинаковыми на обеих сторонах лица.

2-й этап коррекции: носовая мышца – 1 ЕД справа; круговая мышца рта – 1 ЕД справа; мышца, поднимающая верхнюю губу, – 1 ЕД справа; платизма (тяжи) – 7 ЕД (3 ЕД – в латеральный тяж справа, 4 ЕД – в медиальный тяж слева). Суммарно на 2-м этапе было введено 10 ЕД (100 ЕД в 1,0 мл).

Всего было введено 79 ЕД препарата Миотокс® (100 ЕД в 1,0 мл).

Через 3 недели после завершения ботулинотерапии был проведен комбинированный сеанс: процедура микроигольчатой RF-терапии и введение полимолочной кислоты в технике векторного лифтинга. Имплантация полимолочной кислоты повторилась спустя 2 месяца.

Сначала была выполнена аппликационная анестезия. Затем выполнялась процедура микроигольчатой RF-терапии с помощью насадки Morpheus8 на аппарате InMode: лоб (латеральная область) – 1,0 мм, 15 Дж; лоб (медиальная область) – 2,0 мм, 20 Дж; висок – 1,0 мм, 12 Дж; щеки – 2,0 мм, 25 Дж (первый проход), 1,0 мм, 15 Дж (второй проход); носогубная область (верхняя губа) – 1,0 мм, 15 Дж; подчелюстная область – 2,0 мм, 25 Дж; шея – 1,0 мм, 17 Дж; периорбитальная область – 1,0 мм, 12–15 Дж.

Далее проводилась имплантация препарата полимолочной кислоты Repart PLA (Ингал, Россия) в технике векторного лифтинга при помощи канюли 22G x 50 мм **(рис. 4)**. Перед применением лиофилизированную массу поли-D,L-молочной кислоты восстанавливали путем добавления 2,0 мл 2% раствора лидокаина и 8,0 мл стерильной воды для инъекций в области лица или 18,0 мл воды для инъекций в области шеи и зоны декольте. Препарат имплантировался субдермально в область

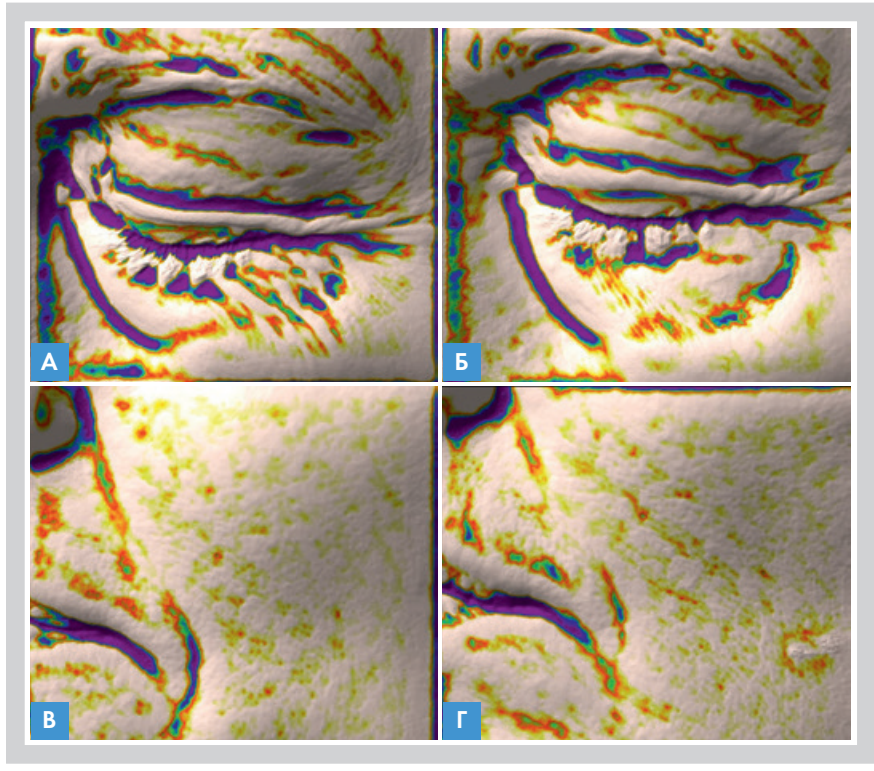

Рис. 5. Пациентка А.: наблюдается значительное уменьшение глубины и площади морщин после коррекции по технологии функционального ремоделирования – до (А и В) и после (Б и Г) коррекции (изображения, полученные на аппарате Antera 3D)

лба, в височную, щечную и предушную области, в подбородочную и подчелюстную зоны, в области шеи и зоны декольте в технике векторного лифтинга. Имплантация повторилась спустя 2 месяца.

РЕЗУЛЬТАТЫ КОРРЕКЦИИ

У пациентки наблюдается уменьшение выраженности возрастных изменений лица и шеи **(рис. 2Б)**. Отмечается улучшение качества кожи, повышение ее эластичности и естественное восполнение утраченных объемов, уменьшение выраженности морщин, складок и областей депрессии, выравнивание микрорельефа кожи, повышение ее тургора, что подтверждает объективный инструментальный анализ состояния кожи с применением аппарата Antera 3D **(рис. 5)**.

Вывод: результат комплексного омоложения лица обусловлен синергетическим воздействием на все структуры мягких тканей, восстановлением архитектоники волокон внеклеточного матрикса, устранением дисбаланса миофасциальной системы лица. Использование данной комбинации позволило значительно уменьшить выраженность видимых атрофических изменений в области лба и в нижней половине лица и снизить вероятность возможных осложнений в периорбитальной области вследствие выраженного дерматохолязиса и дисфункции круговой мышцы глаза.

Клинический случай 2

Пациентка Б., 51 год, обратилась с жалобами на возобновление мимической активности, появление морщин. Хотела бы «выглядеть моложе» **(рис. 6А)**. Пациентку беспокоит снижение тонуса кожи лица и шеи, деформации по контуру нижней челюсти. Соматически здорова. Аллергологический анамнез без особенностей.

Косметологический анамнез: биокорректорная терапия ежегодно, ботулинотерапия 2 раза в год (последний раз около 4 месяцев назад), 2 года назад – имплантация филлера на основе гидроксиапатита кальция (ГАК) в средней трети лица.

Рис. 6. Пациентка Б., 51 год, до (А) и после (Б) коррекции. Пояснения в тексте

Объективно: эукинетический тип мимической активности, умеренно выражены атрофические изменения дермы и подкожной клетчатки.

ПРОТОКОЛ

На **1-м этапе** пациентке проводилась инъекционная ботулинотерапия с использованием препарата Миотокс® **(рис. 7)**: лобная мышца – 11 ЕД; мышца гордецов – 3 ЕД; мышца, сморщивающая бровь, – 10 ЕД (по 5 ЕД с каждой стороны: головка – 4 ЕД, хвост – 1 ЕД); мышца, опускающая бровь, – 1 ЕД; круговая мышца глаза – 7 ЕД (по 3,5 ЕД с каждой стороны); носовая мышца – 2 ЕД; круговая мышца рта – 2 ЕД; мышца, опускающая угол рта, – 4 ЕД

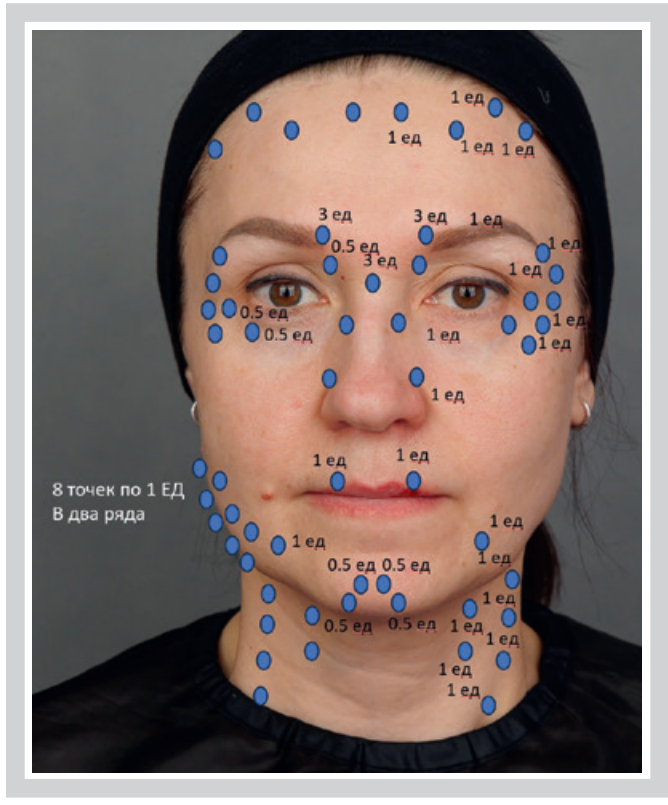

Рис. 7. Пациентка Б.: схема введения нейропротеина Миотокс®

(по 2 ЕД с каждой стороны); овал лица (лицевая часть подкожной мышцы шеи) – 14 ЕД – по 7 ЕД с каждой стороны; подкожная мышца шеи – правая сторона 12 ЕД и левая сторона – 10 ЕД; подбородочная мышца – 3 ЕД. Суммарно было введено 79 ЕД (100 ЕД в 1,0 мл).

На 1-м этапе коррекции препарат вводился симметрично. Дозы были одинаковые на обеих сторонах лица.

Через 3 недели после завершения ботулинотерапии был проведен комбинированный сеанс: процедура микроигольчатой RF-терапии и введение полимолочной кислоты в технике векторного лифтинга.

Сначала была выполнена аппликационная анестезия. Затем выполнялась процедура микроигольчатой RF-терапии с помощью насадки Morpheus8 на аппарате InMode: лоб – 2,0 мм, 25 Дж; щеки – 2,0 мм, 25 Дж; подбородок – 2,0 мм, 25 Дж; носогубная область (верхняя губа) – 1,0 мм, 17 Дж; подчелюстная область – 4,0 мм, 27 Дж; шея – 1,0 мм, 17 Дж; периорбитальная область – 1,0 мм, 17 Дж.

Далее проводилась имплантация препарата полимолочной кислоты Repart PLA (Ингал, Россия) в технике векторного лифтинга при помощи канюли 22G x 50 мм **(рис. 8)**. Перед применением лиофилизированную массу поли-D,L-молочной кислоты восстанавливали путем добавления 2,0 мл 2% раствора лидокаина и 8,0 мл стерильной воды для инъекций в области лица или 18,0 мл воды для инъекций в области шеи и зоны декольте. Препарат имплантировался субдермально в области лба, висков, щек, в предушные области, в подбородочной и подчелюстных зонах, в области шеи и зоны декольте в технике векторного лифтинга. Имплантация повторилась спустя 2 месяца.

Рис. 8. Пациентка Б.: схема введения имплантата на основе полимолочной кислоты



Рис. 9. Пациентка Б.: наблюдается значительное уменьшение глубины и площади морщин после коррекции по технологии функционального ремоделирования – до (А и В) и после (Б и Г) (изображения, полученные на аппарате Antera 3D)

РЕЗУЛЬТАТЫ КОРРЕКЦИИ

Отмечается улучшение качества кожи, повышение ее эластичности и естественное восполнение утраченных объемов, улучшение овала лица, уменьшение морщин, складок, выравнивание микрорельефа кожи, повышение ее тургора **(рис. 6Б и 9)**. Использование данной комбинации позволило значительно уменьшить выраженность видимых атрофических изменений мягких тканей лица и шеи, обеспечив эффект «омоложения», ожидаемый пациенткой.

Клинический случай 3

Пациентка В., 45 лет, обратилась с жалобами на морщины лица, снижение тонуса кожи лица и шеи, «усталый вид» **(рис. 10А)**. Соматически здорова. Аллергологический анамнез без особенностей. В течение последних 15 лет регулярно посещала косметолога, выполняла рекомендации, фотопротекторы применяла.

В анамнезе: персистирующие отеки в 2019 г. после имплантации филлера на основе гиалуроновой кислоты. Лечение было проведено в полном объеме, по данным УЗИ-мониторинга динамика положительная.

Объективно: гипокинетический тип мимической активности, незначительно выражены атрофические изменения кожи и подкожной клетчатки.

ПРОТОКОЛ

На **1-м этапе** пациентке В. была проведена ботулинотерапия с применением препарата Миотокс® **(рис. 11)**: мышца гордецов – 3 ЕД; мышца, сморщивающая бровь, – 6 ЕД (по 3 ЕД с каждой стороны); круговая мышца глаза – 11 ЕД (по 5,5 ЕД с каждой стороны); мышца носа – 4 ЕД (по 2 ЕД с каждой стороны);

Рис. 10. Пациентка В., 45 лет, до (А) и после (Б) коррекции. Пояснения в тексте

круговая мышца рта – 4 ЕД; мышца, опускающая угол рта, – 4 ЕД (по 2 ЕД с каждой стороны); покровная мышца шеи (платизма, овал) – 18 ЕД (по 9 ЕД с каждой стороны). Суммарно 50 ЕД (100 ЕД в 1,0 мл) при первом обращении.

Препарат вводился симметрично. Дозы были одинаковые на обеих сторонах лица на 1-м этапе коррекции.

При втором обращении спустя 3 недели было введено препарата Миотокс® в мышцу носа – 2 ЕД (по 1 ЕД с каждой стороны). Суммарная доза составила 52 ЕД: 50 ЕД при первом обращении и 2 ЕД – спустя 2 недели (100 ЕД в 1,0 мл).

Через 3 недели после завершения ботулинотерапии был проведен комбинированный сеанс: процедура микроигольчатой RF-терапии и введение полимолочной кислоты в технике векторного лифтинга.

Сначала была выполнена аппликационная анестезия. Затем выполнялась процедура микроигольчатой RF-терапии с помощью насадки Morpheus8 на аппарате InMode: лоб – 2,0 мм, 25 Дж; щеки – 2,0 мм, 25 Дж; подбородок – 2,0 мм, 25 Дж; носогубная область (верхняя губа) – 1,0 мм, 17 Дж; подчелюстная область – 4,0 мм, 35 Дж; шея – 2,0 мм, 20 Дж; периорбитальная область – 1,0 мм, 17 Дж.

Далее проводилась имплантация препарата полимолочной кислоты Repart PLA (Ингал, Россия) в технике векторного лифтинга при помощи канюли 22G x 50 мм **(рис. 12)**. Перед применением лиофилизированную массу поли-D,L-молочной кислоты восстанавливали путем добавления 2,0 мл 2% раствора лидокаина и 8,0 мл стерильной воды для инъекций в области лица или 18,0 мл воды для инъекций в области шеи и зоны декольте. Препарат имплантировался субдермально в области лба, височной, щечной и предушных областях, подбородочной и подчелюстных зонах, в области шеи и зоны декольте в технике векторного лифтинга. Имплантация повторилась спустя 2 месяца.

РЕЗУЛЬТАТЫ КОРРЕКЦИИ

У пациентки регистрируется уменьшение выраженности возрастных изменений лица и шеи **(рис. 10Б)**. Отмечается

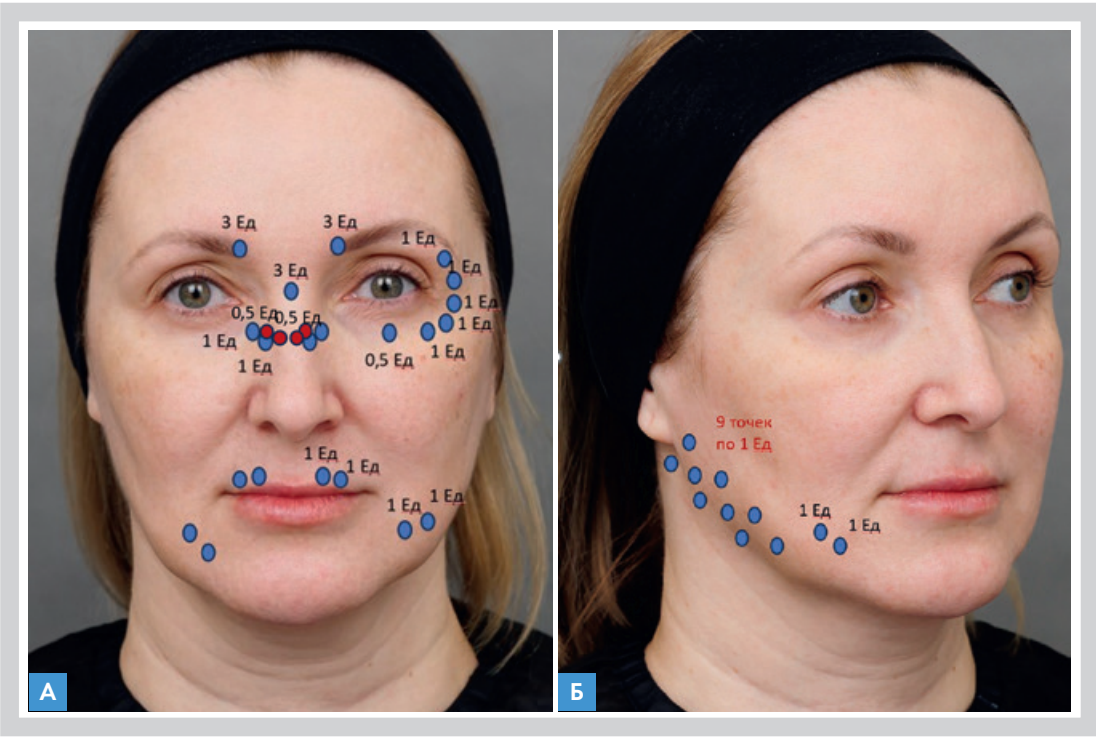

Рис. 11. Пациентка В.: схема введения нейропротеина Миотокс® (синим цветом обозначены точки инъекций при первом обращении, красным цветом – при втором обращении)

Рис. 12. Пациентка В.: векторы введения имплантата на основе полимолочной кислоты



Рис. 13. Пациентка В.: наблюдается значительное уменьшение глубины и площади морщин после коррекции по технологии функционального ремоделирования – до (А и В) и после (Б и Г) (изображения, полученные на аппарате Antera 3D)

улучшение качества кожи, повышение ее эластичности, уменьшение морщин и складок, улучшение овала лица, повышение тургора кожи **(рис. 13)**.

И в заключение

Комбинированные протоколы позволяют повысить результат эстетических процедур в омоложении лица и снизить вероятность развития нежелательных явлений. Однако это произойдет только в том случае, если выбор и последовательность применения методов обоснованы с точки зрения физиологии кожи. Технология функционального ремоделирования является не только высокорезультативной самостоятельной программой омоложения лица. Она может использоваться как для подготовки к пластическим операциям, так и легко интегрируется в комбинированные протоколы с применением других аппаратных технологий и нитевого лифтинга. ■

ЛИТЕРАТУРА

[1] *Andriotis O.G., Nalbach M., Thurner P.J. Mechanics of isolated individual collagen fibrils. Acta Biomater. 2023 Jun; 163: 35–49. doi: 10.1016/j.actbio.2022.12.008. Epub 2022 Dec 10. PMID: 36509398.*

[2] *Farashi F., Ghoncheh M., Ghasemian Moghaddam M.R., Soroosh Z. Evaluation of people's satisfaction with botulinum toxin injection for facial rejuvenation based on age. J Cosmet Dermatol. 2024 Jul; 23(7): 2380–2385. doi: 10.1111/jocd.16289. Epub 2024 Mar 18. PMID: 38500014.*

[3] *Freytag L., Alfertshofer M.G., Frank K., Moellhoff N., Helm S., Redaelli A., Voropai D., Hernandez C.A., Green J.B., Cotofana S. Understanding Facial Aging Through Facial Biomechanics: A Clinically Applicable Guide for Improved Outcomes. Facial Plast Surg Clin North Am. 2022 May; 30(2): 125–133. doi: 10.1016/j.fsc.2022.01.001. PMID: 35501049.*

[4] *Jiang L., Liang G., Li Y. et al. Does microneedle fractional radiofrequency system inactivate botulinum toxin type A? J Cosmet Dermatol. 2023; 22(7): 2008–2017.*

[5] *Kurtti A., Charles C., Jagdeo J., Nguyen J. Combination Facial Aesthetic Treatment in Millennials. Journal of Drugs in Dermatology: JDD, 2022. 21(1), 37–42.*

[6] *Ribeiro F., Steiner D.Quality of life before and after cosmetic procedures on the face: A cross-sectional study in a public service. Journal of Cosmetic Dermatology, 2018. 17(5), 688–692.*

[7] *Siadat S.M., Ruberti J.W. Mechanochemistry of collagen. Acta Biomater. 2023 Jun; 163: 50–62. doi: 10.1016/j.actbio.2023.01.025. Epub 2023 Jan 17. PMID: 36669548.*

[8] *Sorushanova A., Delgado L.M., Wu Z., Shologu N., Kshirsagar A., Raghunath R., Mullen A.M., Bayon Y., Pandit A., Raghunath M., Zeugolis D.I. The Collagen Suprafamily: From Biosynthesis to Advanced Biomaterial Development. Adv Mater. 2019 Jan; 31(1): e1801651. doi: 10.1002/adma.201801651. Epub 2018 Aug 20. PMID: 30126066.*

[9] *Weinkle S.H., Werschler W.P., Teller C.F., Sykes J.M., Shamban A., Rivkin A., ... & Gallagher C.J. (2018). Impact of comprehensive, minimally invasive, multimodal aesthetic treatment on satisfaction with facial appearance: the HARMONY study. Aesthetic Surgery Journal, 38(5), 540–556.*

[10] *Wu X., Cen Q., Wang X. et al. Microneedling radiofrequency enhances poly-L-lactic acid penetration that effectively improves facial skin laxity without lipolysis. Plast Reconstr Surg 2024; 154(6): 1189–1197.*

[11] *Yao L., Ling B., Zhao S., Yu F., Liu H., Wang S., Xiao J. Versatile Self-Assembly of Triblock Peptides into Stable Collagen Mimetic Heterotrimers. Int J Mol Sci. 2024 Jun 14; 25(12): 6550. doi: 10.3390/ijms25126550. PMID: 38928256; PMCID: PMC11203499.*

[12] *Инструкция к препарату Миотокс от 17.04.2024 (сайт ГРЛС МЗ РФ).*